

MBP

MARGINAL BONE
PRESERVATION

L'IMPORTANZA DEL MANTENIMENTO DEI LIVELLI DI OSSO MARGINALE INTORNO AGLI IMPIANTI

Testi a cura del
PROF. CLAUDIO STACCHI
e della
PROF.SSA TERESA LOMBARDI

Preservare l'osso
marginale contribuisce
al successo a lungo
termine della
terapia implantare



RESISTA®

www.resista.it



L'IMPORTANZA DEL MANTENIMENTO DEI LIVELLI DI OSSO MARGINALE INTORNO AGLI IMPIANTI

Recenti studi dimostrano che se il riassorbimento di osso marginale intorno ad un impianto dal momento dell'inserimento fino al primo anno di carico protesico (*early marginal bone loss - EMBL*) è maggiore di 0.5 mm., aumentano in modo significativo sia la probabilità di continuare a perdere osso nel tempo¹⁻², sia il rischio di sviluppare una peri-implantite³. Se un EMBL >0.5 mm. si associa poi con altri fattori che favoriscono l'insorgere della peri-implantite (es. fumo o storia di malattia parodontale), il rischio aumenta in modo esponenziale.

L'eziologia dell'EMBL è multifattoriale, ed è legata principalmente alla risposta dell'osso alle manovre chirurgiche e protesiche eseguite dall'odontoiatra per realizzare la riabilitazione impianto-supportata. Solo una piccola parte dei fattori che influenzano l'EMBL è legata alle caratteristiche ed alle abitudini del paziente (Fig. 1).

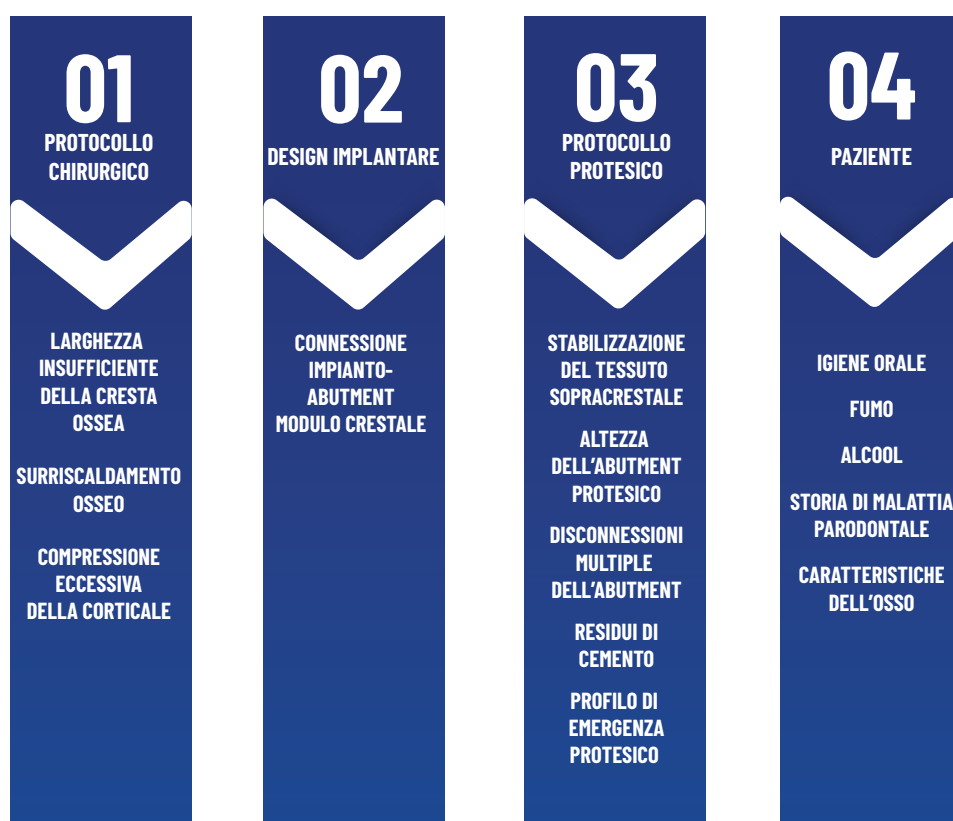


Fig. 1 Fattori che influenzano la perdita precoce di osso marginale intorno agli impianti.

È evidente che un attento controllo di queste variabili da parte dell'operatore rappresenta un aspetto fondamentale per ottimizzare la terapia impianto-protesica, mettendo il paziente nelle migliori condizioni per mantenere la salute peri-implantare a lungo termine, riducendo il rischio di complicanze o fallimenti.

PROTOCOLLO CHIRURGICO

LARGHEZZA INSUFFICIENTE DELLA CRESTA OSSEA

Il posizionamento dell'impianto in un involucro osseo adeguato è uno dei punti fondamentali per la stabilità dell'osso marginale nel tempo. L'inserimento dell'impianto rappresenta un momento di sofferenza per la corticale crestale che, oltre al trauma chirurgico legato alla preparazione del sito implantare ed alla compressione esercitata dall'impianto stesso, va anche incontro ad una transitoria compromissione del suo supporto vascolare.

La vascolarizzazione dell'osso corticale dipende dai vasi periostei e dall'endostio: l'elevazione di un lembo muco-periosteale compromette l'apporto sanguigno che dall'esterno va alla corticale, mentre la presenza dell'impianto limita l'afflusso che arriva dall'interno. Già negli anni '60 del secolo scorso, studi clinici condotti in ambito parodontale hanno rilevato un riassorbimento orizzontale medio della corticale vestibolare di 0.5-0.7 mm a seguito del solo sollevamento di un lembo a spessore totale⁴⁻⁵.

Va quindi considerato che, a seguito dell'atto chirurgico, la corticale crestale che circonda il collo dell'impianto

Per garantire che, al termine della guarigione, il collare dell'impianto rimanga coperto dalla corticale, è essenziale che lo spessore dell'osso vestibolare all'impianto, al momento dell'inserimento, sia di almeno 1.8-2.0 mm, mentre sul versante palatino/linguale è sufficiente uno spessore di 1.0 mm⁶⁻⁷.

Qualora lo spessore osseo non fosse adeguato, è fortemente consigliato ricorrere a procedure rigenerative, prima o contestualmente all'inserimento dell'impianto, per ripristinare un volume osseo sufficiente.

SURRISCALDAMENTO OSSEO

Il surriscaldamento osseo durante le procedure di preparazione del sito implantare (sia con frese che con inserti piezoelettrici) può avere effetti negativi significativi. Quando la temperatura dell'osso supera i 47°C per più di un minuto, si creano aree di necrosi termica che compromettono la vitalità del tessuto osseo⁸.

Il calore eccessivo provoca danni irreversibili a livello sia cellulare che extra-cellulare (denaturazione della fosfatasi alcalina), portando alla necrosi del tessuto e riducendo la capacità rigenerativa dell'osso. Ciò può compromettere la stabilità dell'impianto nelle prime settimane successive all'inserimento, ostacolando l'osteointegrazione e prolungando i tempi di guarigione. Il danno termico rappresenta una causa diretta del riassorbimento dell'osso marginale attorno all'impianto. È dunque essenziale prevenire questa eventualità adottando tecniche chirurgiche appropriate, assicurando un'irrigazione adeguata e utilizzando frese non usurate, per garantire un'azione di taglio efficace e ridurre al minimo la dispersione di calore nel tessuto osseo.

COMPRESSIONE ECCESSIVA DELLA CORTICALE

Durante l'inserimento, l'impianto esercita una pressione sull'osso circostante dipendente dal torque di inserzione, dalla lunghezza della fixture e dal quadrato del suo diametro⁹. Mentre, a livello dell'osso spongioso, questa pressione viene compensata dalle caratteristiche strutturali delle trabecole, le quali possono deformarsi elasticamente, a livello della corticale (soprattutto se di spessore ridotto) è comune la formazione di microfratture in risposta a una pressione eccessiva. Questi micro-danni tissutali rappresentano un potente stimolo sia per la differenziazione che per l'aumento dell'attività degli osteoclasti, i quali avviano un rimodellamento osseo mirato nelle aree danneggiate¹⁰. Inoltre, dal punto di vista meccanico, è importante considerare che gli impianti con qualsiasi tipo di connessione (esterna, interna o conometrica), inseriti con torques eccessivi (80-120 Ncm), subiscono una deformazione della piattaforma implantare¹¹.

DESIGN IMPLANTARE

CONNESSIONE IMPIANTO/ABUTMENT

La connessione fra impianto e abutment rappresenta un primo elemento fondamentale per la prevenzione dell'EMBL. Qualunque tipologia di connessione (esterna, interna o conometrica) presenta una microfessura (microgap) fra le due componenti che favorisce l'accumulo di batteri provenienti dal cavo orale. L'organismo reagisce a questa presenza batterica formando un manicotto protettivo di tessuto connettivo infiltrato da cellule infiammatorie che circonda ed isola il microgap¹².

Questo manicotto ha un'ampiezza di circa 0.5 mm, e la sua formazione si associa ad un contestuale riassorbimento dell'osso peri-implantare al fine di creare uno spazio adeguato.

Per minimizzare gli effetti del microgap, molti sistemi implantari moderni cercano di migliorare la precisione della connessione tra impianto e abutment, utilizzando design che riducano al minimo lo spazio o lo rendano meno accessibile ai batteri. La connessione conometrica offre un sigillo superiore rispetto alla connessione interna flat, la quale a sua volta presenta un microgap inferiore rispetto alla connessione a esagono esterno.

Nella realtà clinica, anche se il microgap viene comunque colonizzato dai batteri in tutti i tipi di connessioni, la precisione dell'accoppiamento influenza significativamente i livelli di attività batterica sia qualitativamente che quantitativamente¹³.

Una strategia aggiuntiva è rappresentata dalla tecnica del platform switching, in cui l'abutment presenta un diametro inferiore rispetto a quello dell'impianto, spostando così l'area del microgap lontano dalla cresta ossea. Il platform switching è efficace a condizione che sia ≥ 0.4 mm, in grado quindi di ospitare nella sua componente orizzontale il manicotto di connettivo infiltrato¹⁴.

Infine, il problema del riassorbimento osseo in vicinanza del microgap può essere completamente superato con l'utilizzo di impianti tissue-level, nei quali la connessione viene spostata coronalmente a livello dei tessuti molli sopracrestali, a distanza di sicurezza dall'osso. Gli impianti tissue-level hanno documentazione scientifica pluritrentennale e sono caratterizzati da una grande stabilità dell'osso peri-implantare: un recente studio condotto su quasi 1700 impianti riporta una perdita media di osso marginale di 0.09 mm dopo 5 anni e di 0.17 mm dopo 10 anni di carico¹⁵.

MODULO CRESTALE

Il modulo crestale dell'impianto è la regione transossea del corpo implantare, nota anche come collare, ed è progettata con il duplice scopo di consentire l'accoppiamento delle componenti protesiche all'impianto e di ottimizzare il trasferimento dei carichi occlusali all'osso.

La geometria del modulo crestale (divergente, diritto o convergente) determina infatti le modalità con cui le forze masticatorie vengono trasmesse a livello crestale, influenzando così la stabilità dell'osso marginale.

I ricercatori sono concordi nel ritenere i moduli crestali con design divergente e convergente più adatti di quello a pareti parallele per consentire una distribuzione adeguata del carico. I moduli crestali divergenti e convergenti sono infatti in grado di trasferire alla corticale una maggior quota di forze di tipo compressivo, meglio tollerate dall'osso di quelle tensili e, soprattutto, di quelle di taglio¹⁶⁻¹⁸.

Per quanto riguarda la texture superficiale del modulo crestale, è importante sottolineare che la parte dell'impianto a contatto con il tessuto osseo può essere minimamente ruvida (macchinata) o moderatamente ruvida, ma non lucida (polished).

Per quanto riguarda la texture superficiale del modulo crestale, è importante sottolineare che la parte dell'impianto a contatto con il tessuto osseo può essere minimamente ruvida (macchinata) o moderatamente ruvida, ma non lucida (polished).

PROTOCOLLO PROTESICO

STABILIZZAZIONE DEL TESSUTO PERI-IMPLANTARE SOPRACRESTALE

Dal momento in cui l'impianto viene esposto all'ecosistema della cavità orale (con il posizionamento del pilastro di guarigione o dell'abutment protesico, nella prima o nella seconda fase chirurgica), il tessuto sopracrestale si organizza per creare un sigillo mucoso, teso a separare il tessuto osseo sottostante dall'ambiente orale. Il tessuto peri-implantare sopracrestale (un tempo noto anche come ampiezza biologica peri-implantare) matura nell'uomo in circa otto settimane¹⁹, stabilizzandosi con un'altezza media di circa 2.5-3.5 mm intorno agli impianti bone-level e di 2.0-2.5 mm intorno agli impianti tissue-level¹⁹⁻²⁰ (Fig. 2). Nei casi in cui il tessuto sopracrestale sia sottile, la formazione di questa barriera protettiva si accompagna a un riassorbimento dell'osso crestale, che si sposta in direzione apicale nel corso della guarigione per ricreare lo spazio necessario²¹⁻²².

Due strategie sono applicabili in caso di tessuto sopracrestale sottile (< 2.5-3 mm) per gestire questo problema:

- a) il tessuto sopracrestale può essere ispessito con un innesto di connettivo o con una matrice dermica al momento dell'inserimento implantare o della seconda chirurgia²³;
- b) l'impianto (a patto che abbia una connessione adeguata per il posizionamento subcrestale) può essere inserito sotto il livello della cresta ossea in modo che l'eventuale riassorbimento osseo avvenga coronalmente alla piattaforma implantare, senza esporre la superficie trattata dell'impianto²⁴.

Le stesse considerazioni valgono per gli impianti tissue-level²⁵.

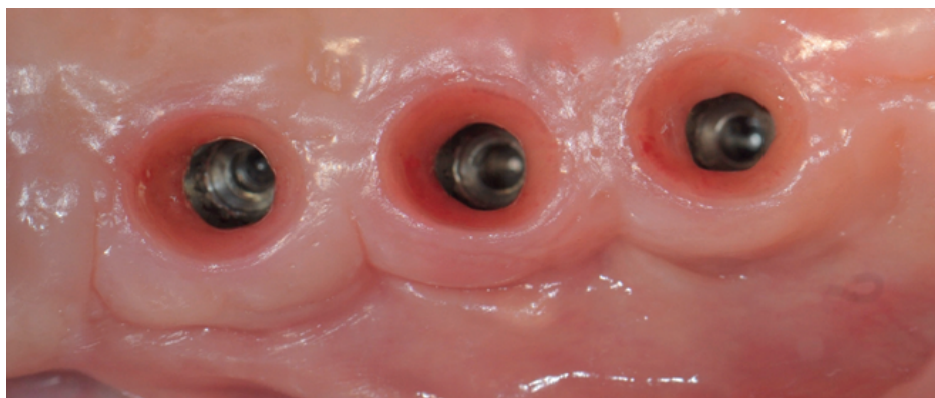

Fig. 2 Aspetto dei tessuti peri-implantari sopracrestali maturi (dalla cresta ossea al margine gengivale).

ALTEZZA DELL'ABUTMENT PROTESICO

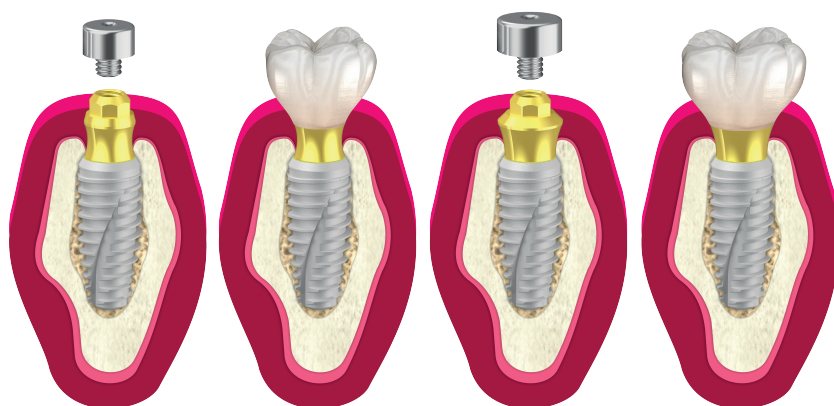
Una volta che i tessuti peri-implantari sopracrestali si sono stabilizzati e si è formato un sigillo mucoso stabile e sano, la protesi non deve in alcun modo alterare l'equilibrio raggiunto. È quindi indispensabile l'uso di abutment protesici alti (> 2 mm), attorno ai quali i tessuti peri-implantari sopracrestali possano adattarsi, evitando che la corona protesica invada questo spazio^{26,27}.

Se il restauro protesico riduce eccessivamente lo spazio destinato al sigillo mucoso, la cresta ossea marginale subirà un ulteriore riassorbimento per ristabilire l'altezza necessaria all'adattamento dei tessuti molli sopracrestali.

DISCONNESSIONI MULTIPLE DELL'ABUTMENT

Le disconnessioni multiple dell'abutment protesico possono influenzare negativamente la stabilità dell'osso marginale intorno agli impianti. Ogni volta che l'abutment viene rimosso e riposizionato, il sigillo mucoso tra l'impianto e i tessuti molli peri-implantari viene danneggiato, causando un'inflammatione locale. Questo processo infiammatorio, anche se di entità minima, unito alla possibile contaminazione da batteri presenti nella saliva, può contribuire al riassorbimento dell'osso marginale ²⁸.

Numerosi studi clinici e metanalisi sono concordi sul fatto che limitare al minimo il numero di disconnessioni, o addirittura adottare dei protocolli protesici one abutment/one time, contribuisce a migliorare la stabilità dell'osso marginale intorno agli impianti in modo significativo ^{29,30}.



RESIDUI DI CEMENTO

Eventuali residui di cemento non accuratamente rimossi dal solco peri-implantare dopo la cementazione della corona costituiscono un fattore di rischio per la perdita ossea marginale precoce.

Ciò avviene sia perché il cemento, in quanto corpo estraneo, provoca una reazione infiammatoria diretta, sia perché la sua superficie ruvida favorisce l'adesione del biofilm batterico ³¹.

Uno studio prospettico condotto da Thomas Wilson rileva che l'81% degli impianti restaurati con protesi cementate con segni clinici e radiologici di peri-implantite presentava residui di cemento extracoronale ³².

È quindi fortemente raccomandato l'utilizzo di protesi su impianti avvitate (direttamente o indirettamente) o con ritenzione conometrica.

Queste soluzioni, non richiedendo l'uso di cementi, eliminano completamente questo tipo di rischio.

PROFILO DI EMERGENZA PROTESICO

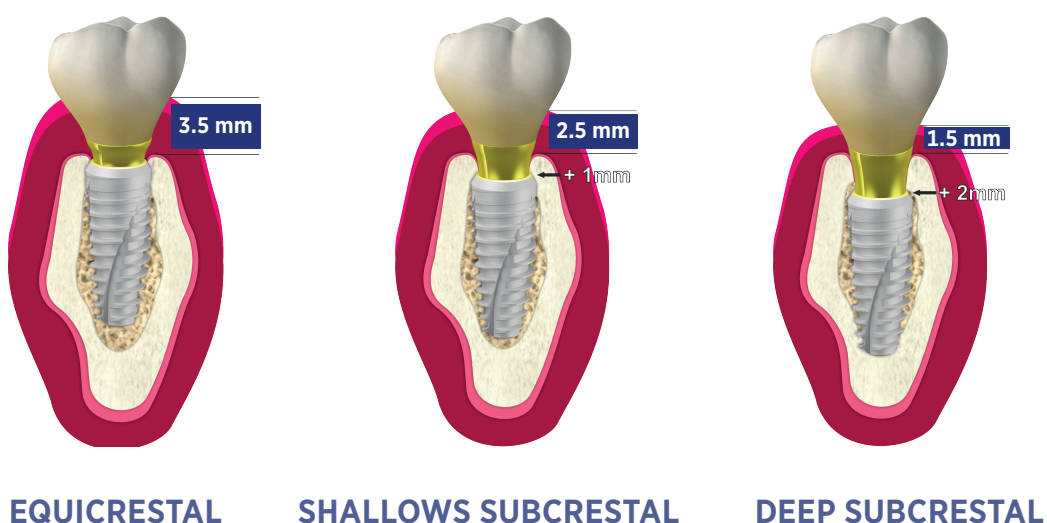
Anche il profilo di emergenza protesico, ovvero la forma del restauro nell'area compresa tra la cresta ossea e il margine gengivale, è stato oggetto di studio per valutarne l'eventuale influenza sulla perdita ossea marginale precoce (EMBL). Attualmente, sono disponibili solo pochi studi, che non permettono ancora di trarre conclusioni definitive sul rapporto tra il profilo di emergenza e l'EMBL.

Dai dati attuali, sembra sia prudente evitare la realizzazione di profili eccessivamente convessi e con un angolo di emergenza superiore ai 30° ³³.

Tuttavia, sono necessarie ulteriori ricerche per confermare o smentire questa ipotesi e fornire indicazioni affidabili anche su questo aspetto.

Riassumendo, l'evidenza scientifica attuale suggerisce che, per minimizzare la perdita di osso marginale precoce intorno agli impianti, il ruolo del design implantare, unitamente a corretti protocolli chirurgici e protesici, svolgono un ruolo fondamentale.

- 01 ➤ Inserire gli impianti in creste ossee di spessore adeguato
- 02 ➤ Utilizzare frese efficienti e ben irrigate
- 03 ➤ Non utilizzare torque di inserzione eccessivi (>50-60 Ncm)
- 04 ➤ Utilizzare impianti con platform-switching e connessione conometrica, o impianti tissue-level
- 05 ➤ Il modulo crestale dovrebbe essere convergente e la sua superficie non lucida
- 06 ➤ Adattare il posizionamento apico-coronale dell'impianto in funzione dello spessore dei tessuti supracrestali. (Vedi fig.3)
- 07 ➤ Utilizzare abutment di lunghezza >2 mm
- 08 ➤ Limitare connessioni/disconnessioni dell'abutment
- 09 ➤ Prediligere protesi avvitata o con ritenzione conometrica
- 10 ➤ Evitare la realizzazione di corone con profili di emergenza eccessivamente convessi e con angoli di emergenza superiori ai 30°



1. Galindo-Moreno P, León-Cano A, Ortega-Oller I, Monje A, O Valle F, Catena A. Marginal bone loss as success criterion in implant dentistry: Beyond 2 mm. *Clin Oral Implants Res.* 2015;26(4):e28-e34.
2. Galindo-Moreno P, Catena A, Pérez-Sayáns M, Fernández-Barbero JE, O'Valle F, Padial-Molina M. Early marginal bone loss around dental implants to define success in implant dentistry: A retrospective study. *Clin Implant Dent Relat Res.* 2022;24(5):630-642.
3. Windael S, Collaert B, De Buyser S, De Bruyn H, Vervaeke S. Early peri-implant bone loss as a predictor for peri-implantitis: A 10-year prospective cohort study. *Clin Implant Dent Relat Res.* 2021;23(3):298-308.
4. Donnenfeld OW, Marks R, Glickman I. The apically repositioned flap – A clinical study. *J Periodontol.* 1964;35(5):381-387.
5. Tavtigian R. The height of the facial radicular alveolar crest following apically positioned flap operations. *J Periodontol.* 1970;41(7):412-418.
6. Spray JR, Stage, Morris HF, Ochi S. The influence of bone thickness on facial marginal bone response: stage 1 placement through stage 2 uncovering. *Ann Periodontol.* 2000;5(1):119-128.
7. Cicciù M, Pratella U, Fiorillo L, Bernardello F, Perillo F, Rapani A, Stacchi C, Lombardi T. Influence of buccal and palatal bone thickness on post-surgical marginal bone changes around implants placed in posterior maxilla: A multi-centre prospective study. *BMC Oral Health.* 2023;23(1):309.
8. Eriksson R, Albrektsson T. Temperature thresholds for heat induced bone tissue injury: A vitalmicroscopic study in the rabbit. *J Prosthet Dent.* 1983;50(1):101-107.
9. Norton M. Primary stability versus viable constraint: A need to redefine. *Int J Oral Maxillofac Implants.* 2013;28(1):19-21.
10. Cha JY, Pereira MD, Smith AA, Houschyar KS, Yin X, Mouraret S, Brunski JB, Helms JA. Multiscale analyses of the bone-implant interface. *J Dent Res.* 2015;94(3):482-490.
11. Teixeira AB, Shimano AC, Macedo AP, Valente ML, dos Reis AC. Influence of torsional strength on different types of dental implant platforms. *Implant Dent.* 2015;24(3):281-286.
12. Ericsson I, Persson LG, Berglundh T, Marinello CP, Lindhe J, Klinge B. Different types of inflammatory reactions in peri-implant soft tissue. *J Clin Periodontol.* 1995;22(3):255-261.
13. Canullo L, Penarrocha-Oltra D, Soldini C, Mazzocco F, Penarrocha M, Covani U. Microbiological assessment of the implant-abutment interface in different connections. Cross-sectional study after 5 years of functional loading. *Clin Oral Implants Res.* 2015;26(4):426-434.
14. Atieh MA, Ibrahim HM, Atieh AH. Platform switching for marginal bone preservation around dental implants: A systematic review and meta-analysis. *J Periodontol.* 2010;81(10):1350-1366.
15. Kang MH, Jung UW, Cho KS, Lee JS. Retrospective radiographic observational study of 1692 Straumann tissue-level dental implants over 10 years. II. Marginal bone stability. *Clin Implant Dent Relat Res.* 2018;20(5):875-881.
16. Oh TJ, Yoon J, Misch CE, Wang HL. The causes of early implant bone loss: myth or science? *J Periodontol.* 2002;73(3):322-333.
17. Misch CE, Bidez MW, Strong JT. Scientific rationale for dental implant design. In: Misch CE, editor. *Contemporary Implant Dentistry.* 3rd ed. St. Louis: Mosby; 2008. pp. 200-229.
18. Bozkaya D, Muftu S, Muftu A. Evaluation of load transfer characteristics of five different implants in compact bone at different load levels by finite elements analysis. *J Prosthet Dent.* 2004;92(6):523-530.
19. Tomasi C, Tessarolo F, Caola I, Wennström J, Nollo G, Berglundh T. Morphogenesis of peri-implant mucosa revisited: An experimental study in humans. *Clin Oral Implants Res.* 2014;25(9):997-1003.
20. Judgar R, Giro G, Zenobio E, Coelho PG, Feres M, Rodrigues JA, Mangano C, Iezzi G, Piattelli A, Shibli JA. Biological width around one- and two-piece implants retrieved from human jaws. *Biomed Res Int.* 2014;2014:850120.
21. Berglundh T, Lindhe J. Dimension of the periimplant mucosa. Biological width revisited. *J Clin Periodontol.* 1996;23(10):971-973.
22. Linkevičius T, Puisys A, Steigmann M, Vindasiute E, Linkevičienė L. Influence of vertical soft tissue thickness on crestal bone changes around implants with platform switching: A comparative clinical study. *Clin Implant Dent Relat Res.* 2015;17(6):1228-1236.
23. Verardi S, Orsini M, Lombardi T, Ausenda F, Testori T, Pulici A, Oreglia F, Valente NA, Stacchi C. Comparison between two different techniques for peri-implant soft tissue augmentation: Porcine dermal matrix graft versus tenting screw. *J Periodontol.* 2020;91(8):1011-1017.

24. Spinato S, Lombardi T, Stacchi C. Bone remodeling and bone loss around subcrestal implants: Two distinct entities. *Int J Periodontics Restorative Dent.* 2023;43(4):410-411. Spinato S, Bernardello F, Lombardi T, Soardi CM, Messina M, Zaffe D, Stacchi C. Influence of apicocoronal positioning of tissue-level implants on marginal bone stability during supracrestal tissue height establishment: A multi-center prospective study. *Clin Implant Dent Relat Res.* 2022;24(5):611-620.
25. Galindo-Moreno P, León-Cano A, Ortega-Oller I, Monje A, Suárez F, ÓValle F, Spinato S, Catena A. Prosthetic abutment height is a key factor in peri-implant marginal bone loss. *J Dent Res.* 2014;93(7 Suppl):80S-85S.
26. Spinato S, Stacchi C, Lombardi T, Bernardello F, Messina M, Zaffe D. Biological width establishment around dental implants is influenced by abutment height irrespective of vertical mucosal thickness: A cluster randomized controlled trial. *Clin Oral Implants Res.* 2019;30(7):649-659.
27. Becker K, Mihatovic I, Golubovic V, Schwarz F. Impact of abutment materials and dis-/reconnection on soft and hard tissue changes at implants with platform-switching. *J Clin Periodontol.* 2012;39(8):774-780. *Implants Res.* 2019;30(7):649-659.
28. Tallarico M, Caneva M, Meloni SM, Khanari E, Covani U, Canullo L. Definitive abutments placed at implant insertion and never removed: is it an effective approach? A systematic review and metaanalysis of randomized controlled trials. *J Oral Maxillofac Surg.* 2018;76(2):316-324.
29. Vatenas I, Linkevicius T. One abutment one time vs. repeatable abutment disconnections in implants, restored with cemented / screw retained fixed partial dentures: Marginal bone level changes. A systematic review and meta-analysis. *Stomatologija.* 2021;23(2):35-40.
30. Staubli N, Walter C, Schmidt JC, Weiger R, Zitzmann NU. Excess cement and the risk of peri-implant disease: A systematic review. *Clin Oral Implants Res.* 2017;28(10):1278-1290.
31. Wilson TG Jr. The positive relationship between excess cement and peri-implant disease: A prospective clinical endoscopic study. *J Periodontol.* 2009;80(9):1388-1392.
32. Soulami S, Slot DE, van der Weijden F. Implant-abutment emergence angle and profile in relation to peri-implantitis: A systematic review. *Clin Exp Dent Res.* 2022;8(4):795-806. *J Periodontol.* 2009;80(9):1388-1392.

— 99 —

Il successo è il risultato
della qualità della
strada percorsa



Prof. Claudio Stacchi



Prof.ssa Teresa Lombardi

RESISTA®



Sign up

formazione@resista.it



ricevi l'invito ai nostri webinar formativi gratuiti

RESISTA®

<https://resista.academy/>

