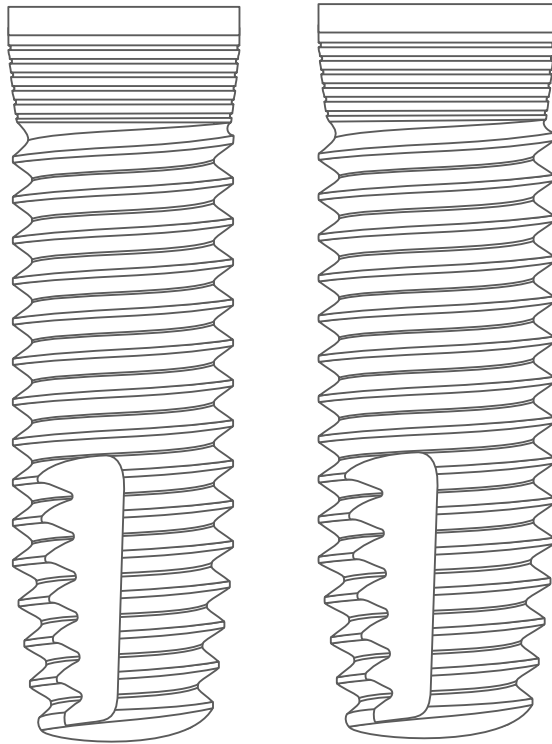


# CLINICAL REPORT

## K-SMALL



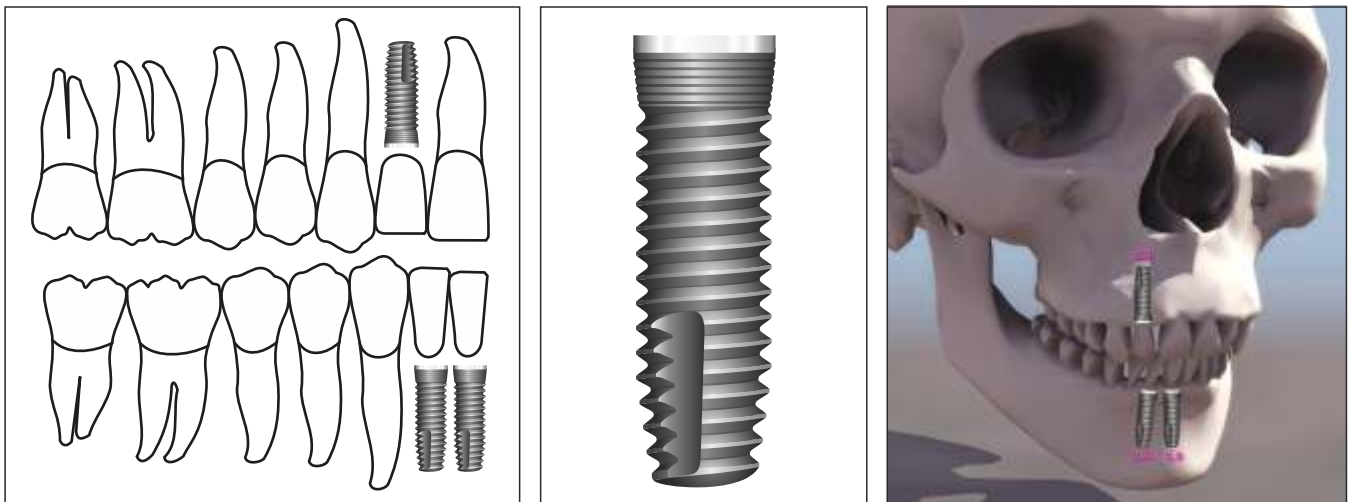
## UN PROGETTO CONSOLIDATO E PREVEDIBILE

Già negli anni 90 si progettavano le prime forme implantari di piccolo diametro adatte a sopportare carichi funzionali ed adattabili alle limitanti atrofie osee.

Nel 1995 nasce il primo impianto bifasico 2.9 mm dell'implantologia moderna. Proprietaria del brevetto è la 3i - Implant Innovations che allinea questo nuovo prodotto, a connessione interna, alla sua unica linea di impianti ad esagono esterno.

La geometria dell'impianto 2.9 mm è l'ideale forma mancante con applicazioni specifiche per i quadranti anteriori inferiori (31,32,41,42) e per le agenesie dei laterali superiori (12, 22).

La connessione protesica interna di piccole dimensioni garantisce resistenza meccanica al collo implantare, ed una chiusura estetica transgengivale migliore di quella a connessione esterna.



## LA STORIA DIMOSTRA

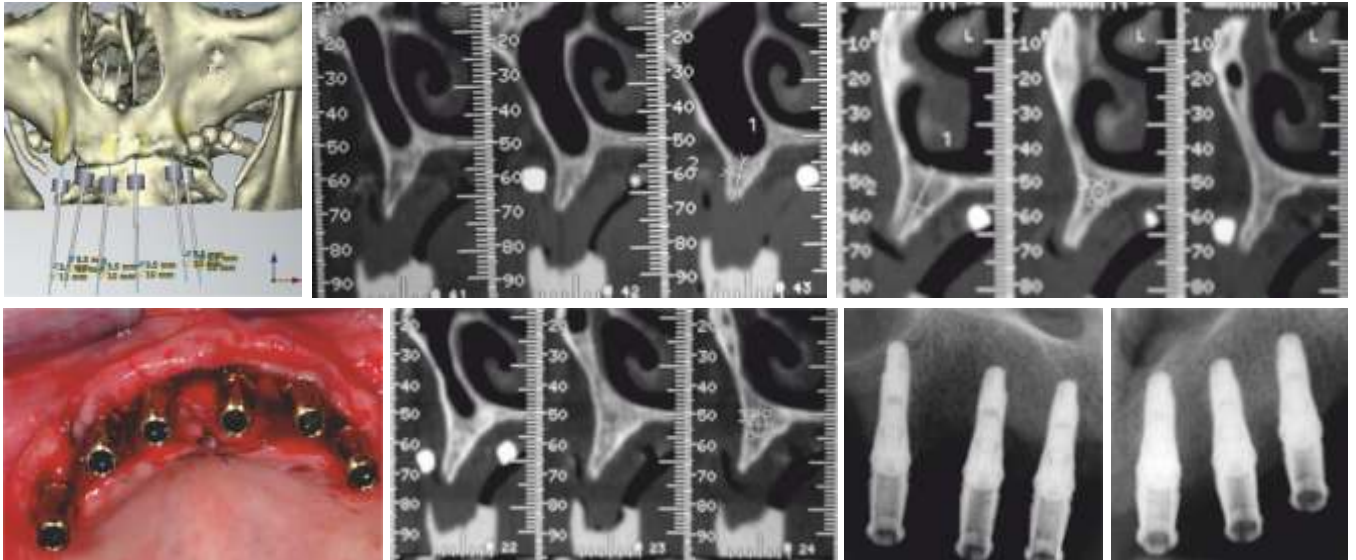
**1997** il Dott. Richard Lazzara presenta in Europa il suo primo caso di agenesia dei laterali trattata con ortodonzia fissa per il recupero degli spazi e riabilitazione protesica con impianti di diametro 2.9mm.

**2000** il Dott. Paolo Vigolo ed il Dott. Andrea Givani propongono il primo articolo, con controllo retrospettivo a 5 anni, di mono-edentulie trattate con impianti da 2.9mm.

## IL SUCCESSO E LA FUNZIONE

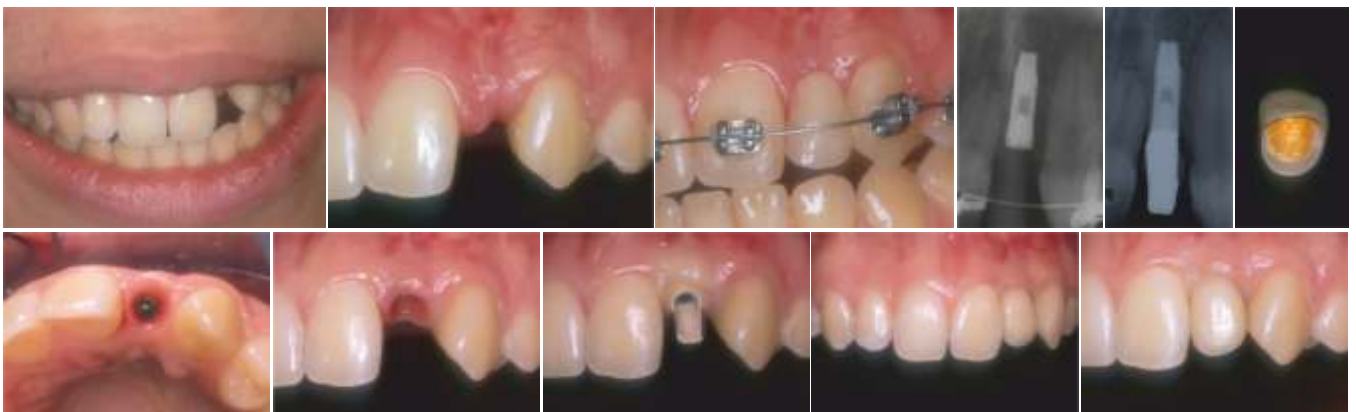Un diametro implantare ridotto, rispetto a diametri standard, presenta spesso volumi ossei peri-implantari maggiori. La percentuale di successo viene favorevolmente influenzata dalla maggiore disponibilità di nutrimento vascolare.

Un impianto di diametro variabile tra 3.0mm e 3.5mm è in grado di sopportare carichi masticatori funzionali se protesizzato nel rispetto dei rapporti coesistenti tra lunghezza impianto, lunghezza corona e diametro corona.



Il diametro del collo 3.5mm è in grado di contenere un accoppiamento esagonale interno da 2.4mm con vite protesica da 1.8mm secondo i parametri riconosciuti da Screw Vent (Zimmer Dental) negli anni 90.

Nei casi di riabilitazioni complesse multi-impianto il ruolo degli impianti di piccolo diametro si propone sia come soluzione intermedia tra impianti di diametro standard, sia come soluzione unica (in numero adeguato e protesicamente bilanciati) nei casi di riabilitazioni anteriori dove le condizioni anatomiche presentino dimensioni ossee vestibolo/liguale-palatale di spessore inferiore a 4mm.



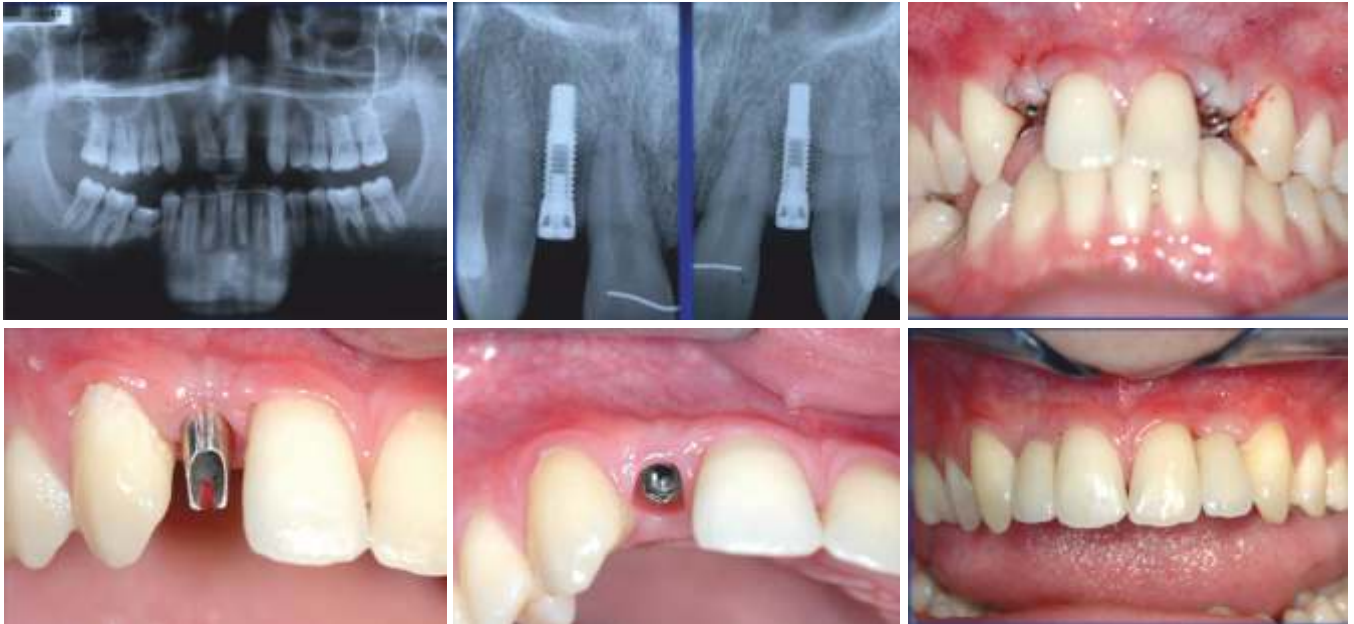
## L'APPROCCIO CHIRURGICO

Tutte le geometrie implantari fornite di colli di diametro superiore o uguale al diametro nominale dell'impianto prevedono l'utilizzo di un preparatore di spalla che stabilisca una posizione di precisione del collo implantare.

Definita la posizione centrale del preparatore di spalla, rispetto ai denti contigui, si stabilisce la direzione iniziale con una fresa di diametro variabile tra 1.8mm e 2mm.

*Il controllo fatto con RX endo-orali garantisce all'operatore che la direzione stabilita corrisponda con il progetto chirurgico.*

La fresa di diametro finale può variare da 2.6mm a 2.8mm in funzione del diametro nominale e stabilire il fine corsa della preparazione chirurgica.



In presenza di osso di qualità D1/D2 è fondamentale mantenere un controllo diretto dell'avanzamento implantare. La presenza di corticali congiunte può stabilizzare eccessivamente l'impianto durante l'avvitamento e prevedere movimenti di inversione oraria di avvitamento, con il cricchetto manuale, atti a ridurre la resistenza data dalla componente ossea corticalizzata.

In osso di qualità scarsa D4/D3 l'avvitamento meccanico con contrangolo può essere più che adeguato per tutta la lunghezza implantare. *In alcuni casi è prevista un'espansione osteotomica per compattare e non asportare la componente midollare.*

La posizione del collo implantare, rispetto al margine coronale dell'elemento da protesizzare, dovrebbe sempre prevedere 4mm di tessuto aderente (*Grunder U. 2000*) per garantire vantaggi estetici e benefici di conservazione a lungo termine dei tessuti ossei peri-implantari/coronali.

## CLINICAL STUDY

**01** Mini implants for definitive prosthodontic treatment: a systematic review. - Bidra AS, Almas K. J Prosthet Dent. 2013 Mar;109(3):156-64. doi: 10.1016/S0022-3913(13)60035-9.

**02** New approach towards mini dental implants and small-diameter implants: an option for long-term prostheses. Gleiznys A, Skirbutis G, Harb A, Barzdziukaite I, Grinyte I. - Stomatologija. 2012;14(2):39-45.

**03** The mini dental implant in fixed and removable prosthetics: a review. - Flanagan D, Mascolo A. J Oral Implantol. 2011 Mar;37 Spec No:123-32. doi: 10.1563/AAID-JOI-D-10-00052.1. Epub 2010 Jun 16.

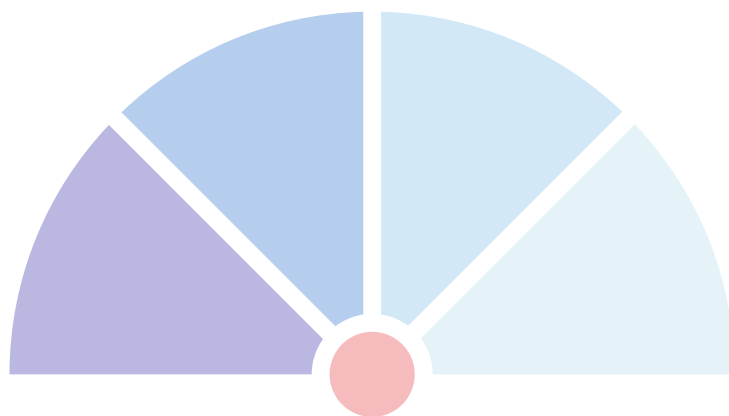
**04** The 'mini'-implant has arrived. - Christensen GJ. J Am Dent Assoc. 2006 Mar;137(3):387-90.

**05** Multi-clinic evaluation using mini-dental implants for long-term denture stabilization: a preliminary biometric evaluation. Bulard RA, Vance JB. - Compend Contin Educ Dent. 2005 Dec;26(12):892-7.

**06** Clinical evaluation of small-diameter implants in single-tooth and multiple-implant restorations: a 7-year retrospective study. - Vigolo P, Givani A, Majzoub Z, Cordioli G. - Int J Oral Maxillofac Implants. 2004 Sep-Oct;19(5):703-9.

**07** Clinical evaluation of single-tooth mini-implant restorations: a five-year retrospective study. Vigolo P, Givani A. - J Prosthet Dent. 2000 Jul;84(1):50-4.

**08** Stability of the mucosal topography around single-tooth implants and adjacent teeth: 1-year results. Grunder U. - Int J Periodontics Restorative Dent. 2000 Feb;20(1):11-7.



**Ing. C. A. Issoglio & C. S.r.l.**

Via F.lli Di Dio, 68 - 28887 Omegna (VB) - ITALIA

Tel. +39.0323.828.004 - Fax +39.0323.828.914

[www.resista.it](http://www.resista.it) - [info@resista.it](mailto:info@resista.it)